Lane Medical Library

Aus der II. Universitäts-Frauenklinik München.
Kommissarischer Leiter: *Professor Dr. Eisenreich.*

Ein Beitrag zu den Geschwülsten der Vagina

(Über ein Vaginalmyom)

Inaugural-Dissertation

znr Erlangung der Doktorwürde

in der

gesamten Medizin

verfaßt und

einer Hohen Medizinischen Fakultät

der

Bayer. Ludwig-Maximilians-Universität zu München

vorgelegt von

Wilhelm Laux

aus Rheinzabern.

1933

Dissertationsdruckerei und Verlag Konrad Triltsch, Würzburg.

Gedruckt mit Genehmigung der Medizinischen Fakultät München.

Referent:
Professor Eisenreich.

Ein Beitrag zu den Geschwülsten der Scheide.

(Über ein Scheidenmyom).

Geschwülste im Bereiche des weiblichen Genitaltraktus sind sehr häufig. Dagegen ist die Scheide viel seltener der Sitz von Tumoren, obwohl sie doch den verschiedentlichsten Reizen, wie beispielsweise chronischen Entzündungen, chemischen und physikalischen Reizen ausgesetzt ist. Hier erhebt sich gleich die Frage, ob denn derartige Einflüsse die Ursache oder besser gesagt das auslösende Moment für die Geschwülste sein können. Jedes Geschehen hat seine Ursache, jedoch ist es uns nicht immer leicht, dieselbe für die einzelnen Fälle herauszufinden. Das ist auch der Grund für die zahlreichen Theorien über die Entstehung der Geschwülste. Es wäre deshalb in jedem einzelnen Tumorfall nach seiner Ursache zu suchen.

Was nun die Geschwülste der Scheide betrifft, so unterscheiden wir auch hier zwischen gutartigen und bösartigen, also zwischen Carcinom und Sarkom und den gutartigen Muskelbindegewebsgeschwülsten. Wie schon gesagt, sind in der Literatur die Scheidengeschwülste sehr selten. Von Carcinom sind ungefähr 250 Fälle bis heute beschrieben, von sarkom etwa 110 und von den Muskelbindegewebsgeschwülsten ca. 250 Fälle. Reine Myome der Scheide sind relativ sehr selten. Es sind bis jetzt nur ca. 15 Fälle beschrieben. Sie sind auch meist unter der Sammelgruppe Muskelbindegewebsgeschwülste veröffentlicht. Ein Myom der Vagina, das neulich in der II. gyn. Klinik zur Operation gelangte und über das ich am Schluß der Arbeit ausführlich berichten werde, veranlaßt mich, die Geschwülste der Scheide einer näheren Betrachtung zu unterziehen.

Auffallend bei allen drei Arten der Geschwülste des weiblichen Genitales ist, daß sie am häufigsten gegen Ende der 2. Hälfte des geschlechtsreifen Alters, also rund zwischen dem 30. und 60. Lebensjahre vorkommen. Ausnahmen sind immer beschrieben. Carcinome und Sarkome bei Kindern und Jugendlichen sind bekannt. Aus dem Lehrbuch von Halban-Seitz lasse ich einige Kurven folgen, die die

Häufigkeit von Carcinom, Myom und Sarkom in den einzelnen Lebensaltern demonstrieren (für Uterus und Scheide).

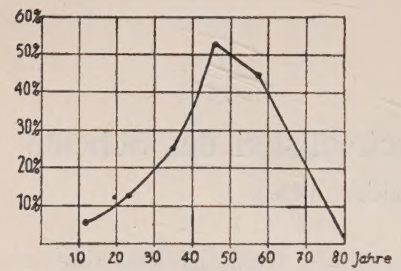

Uterus Sarkom.

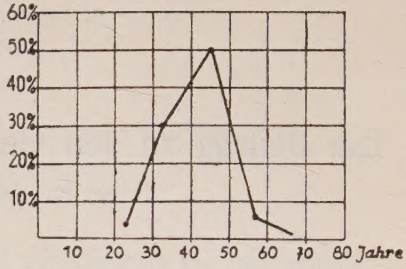

Uterus Myom.

Für das Uterus-Carcinom gibt Lahm die größte Altershäufigkeit zwischen dem 30. und 60. Lebensjahr an.

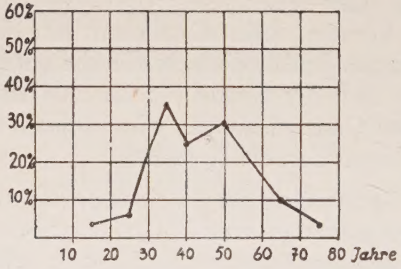

Scheidencarcinom.

Die Altershäufigkeit der Scheidengeschwülste zeigt kein allzu großes Abweichen gegenüber den Uterusgeschwülsten. Die Kurve für das Scheiden-Carcinom zeigt den Gipfel zwischen dem 30. und 40. Lebensjahr. Die Sarkome der Scheide sind so selten, daß eine derartige Kurve wenig aussagen würde. Sie wurden in jedem Lebensalter festgestellt. Von den Muskelbindegewebsgeschwülsten wird berichtet, daß sie in der Hauptsache zwischen dem 40. und 50. Lebensjahr am häufigsten vorkommen (Giesecke).

Das *Scheidencarcinom* hat seinen Sitz nach Übereinstimmung der meisten Autoren im hinteren oberen Scheidengewölbe. Es handelt sich in unserer Besprechung lediglich um das primäre Scheidencarcinom, das keine Beziehungen zum Uteruscarcinom hat, auch nicht durch Dissemination in die Scheide (Lymphangitis carcinomatosa).

Was die Aetiologie des Scheidenkrebses betrifft, so ist nirgends

etwas Sicheres bekannt. Äußere Einflüsse wie Pessardruck und durchgemachte Geburten spielen anscheinend eine geringe Rolle.

Hinselmann/Altona 1930, beschreibt einen Fall von Ca., der seine Ursache in beobachteten Leukoplakien haben soll. Er schließt aus diesem selten zur Beobachtung kommenden Fall, daß die Leukoplakie, wenn nicht Ursache, so doch ein Frühstadium des Scheidenkrebses sei. Dabei handelt es sich um eine 63 jährige Frau, die wegen blutigen Ausflusses kam und bei der sich im hinteren Drittel der Scheide, etwas nach links gelegen, eine kleine erkrankte Partie von 27 qcm Fläche mit mehreren Leukoplakien, zwischen denen das Gewebe hochrot war, fand. Die mikroskopische Untersuchung ergab ein Carcinom unter den Leukoplakiestellen.

Ich lasse noch einige Fälle von Scheidenca. folgen, bei denen die Ursache, bezw. das auslösende Moment klarer liegt, als in den meisten Fällen. Daß ein Krebs auf einer alten Narbe, z. B. auf der Narbe eines Magenulcus entsteht, ist sehr häufig. Einen Fall von Narbenkrebs in der Scheide (allerdings nicht so häufig) berichtet Landau (Zentralblatt für Gynäkologie 1919, S. 449). Ein weiterer interessanter Fall (von Scheidencarcinom der wahrscheinlich per coitum entstand) wird von P. Amodei berichtet:

Eine 42 jährige, x-para zeigte im oberen Teil der hinteren Scheide ein 10 centissimi-großes rundliches Geschwür mit kraterförmigem Rand. Die histologische Untersuchung ergab ein Basalzellen-Carcinom. Der Mann der Patientin war wegen eines Penis-Carcinom operiert worden. Der Verfasser hält in diesem Falle die Möglichkeit einer Implantation des Carcinom für wahrscheinlich.

Außer den Entstehungsursachen durch äußere Einflüsse werden angeführt:
die Cohnheim'sche Theorie (Verlagerte Zellen),
Disposition.
Anaplasie = Entdifferenzierung der Zellen.
Endogene Reize = hormonale Reaktion.

Alle diese Theorien lassen sich nicht beweisen.

Was die Therapie des Scheidencarcinoms anbelangt, so ist es darum schlecht bestellt. Goldberger, 1928, bringt eine Statistik aus der Prager Klinik über das primäre Scheidencarcinom, die sich über 8 Jahre erstreckt und in der er 39 Fälle aufzählt. Es wurde teils operativ, teils mit Strahlen behandelt. Von allen diesen Fällen sind aber nur 2 rezidivfrei geblieben.

Anselm Reisach (Dortmund) berichtet von 9 Vaginalca., daß 2 rezidivfrei geblieben sind, ein Fall sogar seit 9 Jahren.

Das *Scheidensarkom* ist noch viel seltener als das Ca. Eine bestimmte Altershäufigkeit läßt sich nicht ermitteln. Man unterscheidet 2 Gruppen: Das Sarkom des Kindesalters und das der Erwachsenen. Bis jetzt sind in der Literatur nach Adler, Münster, 41 Fälle von Kindern (1. und 2. Lebensjahr) bekannt. Darunter wird über eine Heilung bei einem zweijährigen Kinde berichtet: „Die Tumoren wurden digital entfernt und der Stiel mit der Kyrette; darnach zweimal Radiumbestrahlung. Das Kind ist bis jetzt völlig gesund (3 Jahre in Beobachtung)."

Vom Erwachsenen-Sarkom berichtet M. C. Tarland, daß ca. 70 Fälle bekannt geworden seien.

In den meisten Sarkomfällen handelt es sich um Spindelzellensarkome, seltener um Rundzellen- und myxomatöse Formen.

Über die Genese des Sarkomes gehen die Meinungen auseinander. Veit in seinem Handbuch nimmt an, daß es sich um eine Verschiebung noch undifferenzierter Mesodermzellen aus der Urnierenanlage handelt.

Wangermann (Inaugural-Dissertation) hat an Hand eines Falles von Vaginalsarkom einer 64 jährigen Patientin die Theorien über Artveränderungen der Zellen abgehandelt.

Robert Meyer sagt neuerdings: „Die Annahme, daß fertige ausgereifte Zellen durch Entdifferenzierung wieder zu unreifen werden können, mit den Qualitäten der großen Vielhäufigkeit und starken Proliferationskraft ist völlig unbewiesen und von vornherein nicht viel wahrscheinlicher als das Märchen vom Jungbrunnen."

Dieselbe Ansicht vertreten auch Borst und Frankl. Man kann also nicht viel mehr sagen, als daß die Ausgangszellen für die verschiedenen Formen des Sarkoms in unverbrauchten, unreifen, d. h. nicht, oder mangelhaft differenzierten Zellen zu suchen sind. (Albrecht).

Die Muskelbindegewebsgeschwülste. Eine zusammenfassende Arbeit hat Giesecke im Jahre 1915 gebracht. Er hat 196 Fälle aus der Literatur zusammengestellt. Er fand, daß der Sitz dieser Tumoren in 80% in der vorderen Scheidenwand ist. Reine Myome darunter sind sehr selten. Machenauer, 1902, hat in der Literatur nur 10 Fälle von reinem Vaginalmyon gefunden. Was die Altershäufigkeit betrifft, so findet Giesecke, daß das 4.—5. Lebensjahrzehnt am meisten betroffen ist.

Über die Genese der Myome ist noch keine Klarheit. Recklinghausen hat für die Adenomyome Reste des embryonalen Wolf'schen Körpers angenommen. Diese Annahme wird von Robert Meyer abgelehnt. Letzterer hat die „Stielverbindung" der kleinsten Myome mit

der umgebenden Muskulatur festgestellt, in denen man allmählichen Übergang der Myomzellen zur Normalmuskulatur sehen kann. „Die Befunde eines kontinuierlichen Zusammenhanges der mikroskopisch kleinsten Myomzellen mit dem normalen Muskelgewebe erbringen den anatomischen Beweis, daß eine embryonale Keimausschaltung für die Myomgenese sicherlich nicht in Betracht kommt. Es ist für die gesamte Geschwulstaetiologie von Bedeutung, daß gerade bei einem so häufigen Tumor wie dem Myom eine fetale oder postfetale Absprengung aus dem Gewebsverband nicht vorliegt. Es muß auch hier betont werden, daß selbst ein wirklich einwandfreier Befund solch ausgeschalteter oder abgekapselter Zellkomplexe noch keine Lösung der Myomgenese erbracht hätte, da Robert Meyer uns auch gelehrt hat, daß auch wirklich abgetrennte Zellkomplexe zeitlebens als solche fortexistieren können, ohne Geschwülste zu bilden" (Albrecht).

„Daß die Myommutterzelle von denen der normalen Muskelzelle verschieden ist, steht fest und daß der Unterschied dergestalt ist, daß den Myomzellen eine erhöhte Wachstumsenergie zukommt, steht ebenso fest. Die Myommutterzellen sind keine histologisch differenzierten oder abgekapselten Zellinseln, sondern Elemente des normalen Zellverbandes" (Albrecht). Das auslösende Moment des Myomwachstums ist unklar. Nur steht fest, daß das Wachstum unabhängig und gesetzmäßig in der zweiten Hälfte gegen Ende der Geschlechtsreife erfolgt. Die innere Sekretion, d. h. die Hormone, werden neuerdings für so Vieles verantwortlich gemacht und man denkt auch hier, daß sie die auslösende Ursache des Myomwachstums sein könnten. Aber aus den Beobachtungen darüber geht als Ergebnis nur der Satz hervor, daß die Myome histogenetisch zurückzuführen sind auf einzelne im Gewebsverband liegende Muskelzellgruppen mit erhöhter Wachstumspotenz und daß das Myomwachstum in trophischer Abhängigkeit steht von der Eierstocksfunktion. Alle weiteren Fragen, ob die Differenzierungsanomalie in der Anlage vorhanden oder sekundär entstanden, ob die Auslösung der gegebenen Entwicklungsmöglichkeiten durch innerhalb oder außerhalb der Zelle liegende spezifische oder nichtspezifische Reize geschieht, harren noch der Lösung.

Seit Gieseckes Veröffentlichung, 1915, sind noch einige Fälle von Vaginalmyom veröffentlicht, die ich hier anreihen möchte.

Werner, Zentralblatt für Gynäkologie, 1916, berichtet über 2 Fälle von Myom im septum uretrovaginale. 1. 53 jährige Frau, neunmal spontan entbunden, zweimal Zwillinge, letzter Partus vor 9 Jahren. Beschwerden bestanden in Fremdkörpergefühl, bei der Arbeit Austritt des Tumor aus der Schamspalte, Ausfluß.

Bfd.: Zwischen den großen Labien bläulich, schmierig belegter hühnereigroßer rundlicher Tumor, der breitbasig an der vorderen Scheidenwand etwa 1 cm vor der Cervix lag, ohne daß jedoch mit Sicherheit festzustellen war, ob er mit der Cervix in Verbindung stand. An der Stelle, wo der Tumor die Scheidenwand verließ, war er frei von vaginalem Überzug. Die Scheide bildete einen bleistiftdicken festen Ring um den Tumor. Es bestand also ein scharf begrenztes rundliches Fenster in der Vaginalwand, aus der der Tumor herausragte. Der Tumor hatte eine Gewicht von 48 Gramm. Mikroskopisch handelte es sich um ein typisches Leiomyom. Bindegewebe war in dem Tumor so gut wie nicht zu finden. Er war sehr gefäßarm, wo er von der Scheide umringt war, war er stärker vaskularisiert.

2. 25 jährige Frau, eine Spontangeburt. Es handelte sich um einen länglichen soliden Tumor von 3,5 cm Länge im septum uretrovaginale. Beschwerden: Gefühl des Drängens nach unten, vermehrter Urindrang. Mikroskopisch: Glatte Muskelfasern, fast kein Bindegewebe.

Verfasser gibt an, daß im ersten Falle die Blasenwand der Ursprung sein könnte, im zweiten Fall ist ihm der Ursprung nicht ganz klar.

Wilpert Josef, (1922) berichtet 2 Fälle:

1. 44jährige Frau, haselnußgroßes Myofibrom, der hinteren Scheidenwand, bei der außerdem auch ein faustgroßes subseröses Uterus- und ein kirschgroßes Tubenwinkelmyom entfernt wurde. Als Matrix des Tumor wird die Scheidenmuskulatur angenommen.

2. 39jährige Gravida m. VI. mit mannsfaustgroßem ulcerierten vor die vulva prolabiertem Tumor der vorderen Scheidenwand. Ursprung zweifelhaft, ob Vagina oder Harnröhre.

1925 veröffentlicht Frost (Los Angeles) einen seltenen Fall von multiplem Leiomyom der Haut.

28jährige gesunde Frau leidet seit 8 Jahren unter krampfartigen Rükkenschmerzen, ausgehend von zahlreichen erbsengroßen rosafarbigen Hautknötchen, welche sich in einer Ausdehnung von etwa Zweihandflächengröße in der Lumbalgegend befinden. Zeitweise heftige 2—3 Minuten anhaltende Schmerzparoxysmen, die besonders durch Berühren der Haut ausgelöst werden. Histologisch: glatte Muskelfasern, wahrscheinlich ausgehend von den musculi errectores pilorum.

Tuberowsky (1926) drei Fälle von Vaginalmyom:

1. 40jährige Frau, 3 Aborte mit Abrasionen. Periode regelmäßig. An der linken hinteren Vaginalwand ist im paravaginalen Bindegewebe ein länglicher fester höckriger Tumor zu fühlen, der nur wenig nach

oben und unten verschieblich ist. Das untere Ende des Tumor liegt etwa 4 cm über dem introitus vaginae etwas links von der Medianlinie. Mikroskopisch: fast reines Myom mit wenig Gefäßen, mit lymphatischen mit Endothel ausgekleideten Hohlräumen.

2. 30jährige Frau, 2 normale Geburten. Periode regelmäßig. Perinealruptur 2. Grades. Auf der hinteren Vaginalwand befindet sich ein taubeneigroßes Tumor, welcher nach Aussehen und Konsistenz einer Cyste gleicht. Mikroskopisch: fast reines Myom, teilweise mit hyaliner Degeneration und dünnen Schichten von Bindegewebe, mit beginnender schleimiger Degeneration. Auch Einschlüsse, die wie Cervikaldrüsen aussehen. („Glandulae aberrauter" Veit).
3. 28jährige Frau, Menstruation regelmäßig, stark, schmerzhaft. Auf der vorderen Vaginalwand sieht man einen kirschgroßen Tumor von fester elastischer Konsistenz. Mikroskopisch: ödematös schleimig degeneriertes Fibrom, mit einzelnen eingesprengten Muskelfasern. Dieses Fibromyom will Verfasser als Produkt der submukosa der Vagina betrachtet wissen.

Kohler (1928), Ein Fall von Myofibrom.

26jährige Frau, einmal entbunden. Von der Scheide an der linken Hinterwand eine flache prall elastische Vorwölbung, die die Scheide beträchtlich einengt. Ein Zusammenhang mit dem Uterus besteht nicht.

Es handelt sich um einen eiförmigen Tumor von 6 cm Breite und 7 cm Länge. Makroskopisch: aus mehreren Myomknoten bestehend, Gewicht 80 Gramm. Die Scheide läßt sich von dem Tumor abziehen. Mikroskopisch: Myom mit geringen fibrösen Beimengungen.

A. Stein, New York, (1928). Fibromyom der Vagina. Unter Berücksichtigung der 40 seit 1905 veröffentlichen Fälle von Fibromyom der Vagina bringt der Verfasser eine kasuistische Mitteilung eines selbst beobachteten Falles von histologisch sichergestellten Fibromyom an der vorderen Vaginalwand von Apfelgröße.

Figler Walter (1929). Faustgroßer Tumor an der vorderen Vaginalwand mit Dekubitalgeschwür wird abgetragen. Nach 4 Jahren Recidiv an derselben Stelle in noch größerer Ausdehnung. Gravititas mens. III. Interruptio. Nach 2 Monaten abdominal-vaginale Entfernung des Tumors. Fibromyom. Fibrosarkom?

Abraham: (1930). 48jährige, regelmäßig menstruierte Frau mit Prolapserscheinungen. Zwischen dem vorderen und mittleren Drittel der vorderen Vaginalwand links neben der Medianlinie ist unter der Schleimhaut ein gut abgrenzbarer prall elastischer kirschgroßer Tumor

fühlbar. Er ist nicht druckempfindlich, leidlich gut verschieblich und wölbt die vordere Scheidenwand gering vor. Die bedeckende Schleimhaut zeigt normales Aussehen. Bei der Operation aussehend wie eine Cyste. Histologisch reines Myom; der Tumor besitzt eine Kapsel von mehreren Lagen Bindegewebe. Die Frage der Herkunft wird von dem Verfasser erörtert. Er ist der Ansicht, daß es wohl möglich ist, daß das ziemlich beträchtliche Muskellager der Vagina eine geeignete Matrix für die Entwicklung der Myome bildet, zumal wenn, wie in diesem Falle, die Geschwulst der muscularis anliegt.

Geb. Gyn. Gesellsch. Wien (1930). Ein schnell wachsendes Scheidenmyom: In der medianen Längsnarbe der vorderen Vaginalwand, welche nach einer primär verheilten vorderen Kolporrhaphie mit Fasziendoppelung entstanden war, entwickelte sich in auffallend kurzer Zeit (in 16 Tagen) eine über haselnußgroße rötliche Geschwulst, welche sich histologisch als Myom erwies. An einer Stelle war Vaginalschleimhaut im mikroskopischen Schnitt und junge Stromazellen. Auch Muskelzellen reichten bis an das Epithellager heran, sodaß man nicht etwa an ein aus der Tiefe vorgefallenes gestieltes Myom denken kann.

Diagnose: Malignes Vaginalnarbenmyom, histologisch Leiomyom, das nach Totalexstirpation wegen Fibrom sich entwickelte.

Saroyenne und Marion (Lyon 1930).

Bei einer 52jährigen Patientin, die 6 Jahre nach einer wegen Myomatosis erfolgten Totalexstirpation starke Blutungen bekam, fand man in der Tiefe der Vagina einen dicken festen Knoten, den man zuerst als Ca. ansprach. Die sehr schwierige Operation (atypischer Wertheim) ergab 2 Knoten auf der Vaginalnarbe, die sich histologisch als Leiomyome erwiesen.

Szenwic (Warschau 1931): Über Scheidenmyom. 31jährige Pluripara, die seit 2 Jahren das Wachsen eines Tumors in der Scheide beobachtete. Der hühnereigroße Tumor geht aus der vorderen Vaginalwand hervor. Operative Heilung. Mikroskopisch besteht der Tumor aus vielen Bindegewebsfibrillen mit nur wenig Muskelfibrillen. Verfasser ist der Meinung, daß die Muskelelemente das eigentliche Parenchym und das Bindegewebe ohne Rücksicht auf Menge nur das Stroma bildet und deshalb wird der Tumor von ihm als Myom bezeichnet.

Schilling (1932). Berichtet über 3 Fälle von Vaginalmyom.

Börngen (1932). Fibromyom der Vagina bei einer 44jährigen rachitischen Zwergin, die seit mehreren Jahren an starken Beschwerden beim Wasserlassen gelitten hatte, wurde ein kleinapfelgroßes

Myom an der vorderen Vaginalwand festgestellt. Histologisch als Fibromyom erkannt.

Im Anschluß daran ein Fall aus der II. gyn. Klinik München. Es handelt sich um eine jetzt 47jährige Frau, die angibt, seit 6 Jahren ziehende Schmerzen unbestimmter Art im Unterbauch zu haben. Seit $^3/_4$ Jahren hat sie jedoch stärkere Beschwerden und das Gefühl eines Vorfalls. Beim Wasserlassen bestanden keine Beschwerden, dagegen bei Stuhlentleerung traten öfters ziehende Schmerzen auf. Bei starkem Pressen verspürte die Patientin sogar, daß sich etwas aus der Scheide vorwölbte. Nach der Menstruation bestand jedesmal längere Zeit ein unangenehmer Ausfluß. Die Menstruation ist noch regelmäßig, jedoch schwach. Auftreten alle 3 Wochen. Dauer 2—3 Tage. Allgemeine Beschwerden sind dabei häufig. Menarche mit 14. Jahren. Geburten, Fehlgeburten und sonstige Erkrankungen des Genitales waren nicht vorhanden. An sonstigen durchgemachten Erkrankungen gibt die Patientin an: eine Lungentuberkulose in der Kindheit, eine Knochentuberkulose am Darmbein als Kind und eine Gallenblasenentzündung 1918. Seit längerer Zeit klagt sie auch über Herzbeschwerden.

Befund: Große Frau von kräftigem Knochenbau, in gutem Ernährungszustand, von gesundem Aussehen. Herz ca. 2 querfingerbreit perkutorisch nach links verbreitert. Aktion regelmäßig. Leises systolisches Geräusch. Puls in Ruhe 82, nach Bewegung 100, nach 3 Minuten 90.

Die Perkusion und Auskultation der Lunge ergibt nichts besonderes. Im Urin werden Eiweiß und Zucker nicht nachgewiesen, der Sedimentbefund ist normal. Das Abdomen ist frei von Druckschmerzhaftigkeit.

Das äußere Genitale zeigt nichts besonderes. Hymen erhalten und für einen Finger knapp durchgängig. Bei der inneren Untersuchung fühlt man eine derbe Geschwulst von etwa Kastaniengröße unter der Scheidenschleimhaut rechts seitlich, etwas mehr nach vorne gelegen, ungefähr in der Mitte der Scheide. Beim Pressen gelangt der untere Pol der Geschwulst fast bis zum Introitus vaginae. Der Uterus ist klein und retrovertiert. Die Adnexe zeigen keinen krankhaften Befund.

Der Scheidentumor ist nicht druckempfindlich, zeigt keinen Zusammenhang mit dem Uterus und ist unter der Scheidenschleimhaut leidlich verschieblich. Die Operation fand am 21. 10. 33. statt.
Operationsbericht: Fassen des Myoms mit der Krallenzange, Umschneidung der Scheidenschleimhaut unterhalb der Kuppe und stumpfes

Ausschälen des Myoms, Unterbindung eines arteriellen Gefäßes. Naht der Scheide mit 8 Knopfnähten. Heilung per primam. Die Patientin hat am 5. Tage das Bett verlassen und am 10. Tage die Arbeit wieder aufgenommen.

Der kastaniengroße Tumor fühlte sich an wie ein Fibromyom und zeigte auch auf der Schnittfläche das Aussehen eines Fibromyoma uteri von weißlich-rötlicher Farbe. Die Maße waren 4,2 cm in der Länge und 3 cm in der Breite. Die mikroskopische Untersuchung zeigte ebenfalls das Bild eines typischen Fibromyoms. Besonders in den äußeren Schichten lagen mehr Muskelfibrillen, jedoch reichlich durchsetzt mit Bindegewebsfibrillen.

Mit den Nachbarorganen erschien der Tumor keine Beziehungen zu haben, soweit man dies bei der Operation feststellen konnte. Er ist also anzusehen als ein aus der muskularis der Vagina entstandenes Myom.

In diesem wie auch in den oben angeführten Fällen ist der Sitz der Muskelbindegewebsgeschwülste der Vagina in der Mehrzahl die vordere Scheidewand.

Das Alter der meisten Patientinnen auch in unserem Fall liegt meist zwischen dem 4. und 5. Dezennium.

Der oben angeführte Fall von Leiomyom der Haut ist interessant in ätiologischer Hinsicht. Er spricht für die Ansicht Robert Meyers, der die Genese aus embryonalen Keimversprengungen und Urnieren-Anlagen ablehnt.

Die Prognose der Muskelbindegewebsgeschwülste der Vagina ist durchwegs günstig. Daß alle Degenerationsformen vorkommen können wie beim Uterusmyom, wurde auch schon von Abraham gesagt. Dekubitalgeschwüre konnten wir in den angeführten Fällen einige Male erwähnt finden. Ebenso auch schleimige und hyaline Degeneration, sowie einen Fall mit rapidem Wachstum (in 16 Tagen unter Beobachtung entstanden), sodaß man an sarkomatöse Entartung dachte, die aber histologisch nicht zu fundieren war. Rezidive sind nach radikaler Operation selten, nach den meisten Autoren kaum beobachtet.

Zum Schlusse dieser Arbeit ist es mir eine angenehme Pflicht, Herrn Professor Eisenreich für die freundliche Übernahme des Referats meinen verbindlichsten Dank auszusprechen.

Literatur.

1.) *Werner E.:* Zwei Fälle von Myom im septum rotrovaginale. Tbl. 1916, No. 34, S. 698.

2.) *Wilpert,* Josef, Otto: Inaug.Diss. Breslau 1921. Zbl. rf. No. 31, 1922, S. 1294.

3.) *Frost* (Los Angeles): Ein Fall von multipl. Leiomyom der Haut. Zbl. rf. 1925, No. 40, S. 2272. (Journal of the amer. med. ass. Bd. LXXXIII, No. 12).

4.) *Tuberowsky:* 3 Fälle von Vag.Myom. Zbl. rf. 1926, S. 483.

5.) *Kohler:* Zbl. rf. 1928, No. 20, S. 1266.

6.) *Abraham,* Breslau: Ein Fall von Scheidenmyom. 1930 rf., S. 1768.

7.) Ref. d. gyn. Gesellschaft in Wien. rf. Zbl. 1930, S. 2087.

8.) *Laroyenne* und *Marion:* Malignes Leiomyom auf Vaginalnarbe. (Lyon med. 64, No. 47, 1929).

9. *Szenwic::* Über ein Scheidenmyom. Ref. Zbl. 1931, S. 1487. Ginek. polska 9, H. 1/3, 1930.

10.) *Stein*-New York: Fibromyom der Vagina. Ref. Zbl. 1928, S. 16, 24.

11.) *Fiegler,* Walter: Inaug.-Diss. 1927. Ref. Zbl. 1929, S. 634.

12.) *Giesecke,* August: Über die Muskelbindegewebsgeschwülste der Vaginalwand. Zbl. f. Gyn. 1915, S. 81, No. 6.

13.) *Albrecht,* Hanns: Path. Anatomie und Genese der Myome. (Hdb. d. Gyn. v. Halban-Seitz.)

14.) *Meyer,* Robert: Über embryonale Gewebseinschlüsse in den weibl. Genitalien und ihre Bedeutung für die Pathologie dieser Organe. Ergebn. d. Path. (Lubarsch-Ostertag 1905, IX., H. 2.)

15.) — Zur Frage der Urnierengenese von Adenomyomen. Zbl. f. Gyn. 1925, No. 15.

16.) *Labhardt:* Die Erkrankungen der Scheide. Halban-Seitz Bd. 3.

17.) *Lahm:* Das Carcimon des Uterus nach ätiologischen und pathologisch-anatomischen Gesichtspunkten. Hdb. v. Halban-Seitz, Bd. 3.

18.) *Albrecht*: Path. Anatomie und Klinik des Uterussarkoms. Halban-Seitz Bd. 3.

19.) *Landau:* Narbenkrebs in der Scheide. Ref. Zbl. f. Gyn. u. Geburtsh. 1922, LXXXV, S. 293.

20.) *Veit:* Erkrankungen der Vagina. Veit's Hdb. d. Gyn., 2. Aufl., 3. Bd., S. 157.

21.) *Amann:* Zur Kenntnis der sogen. Sarkome der Scheide im Kindesalter. Arch. f. Gyn. 1907, LXXXIII, S. 746.

22.) *Frankl,* Oskar: Path. Anatomie und Histol. d. weibl. Genitalorgane. VI. Vag. in Lipmanns Hdb. d. ges. Frauenheilkunde. Bd. III. Leipzig 1914.

23.) *Schmid* (Reichenberg, Böhmen): V. Tag. d. südostdtsch. Ges. f. Geburtsh. u. Gyn. Ref. Zbl. 1929, S. 496.
Einzeitiges Operieren bei Scheidenkrebs mit Bildung einer Mastdarmscheide.

24.) *Goldeberger:* Prim. Scheidenkarzinome.
Ref. Zbl. f. Gyn. 1928, No. 20, S. 1282.

25.) *Tuberowsky:* 3 Fälle von Vaginalmyom.
Zbl. Bd. 50, S. 483, No. 8, 1926.

26.) *Adler*-Münster: Traubenförmiges Sarkom in der Scheide bei einem $2^1/_2$jährigen Kinde.
Ref. Zbl. No. 17, S. 1100, 1928.

27.) *Amodei,* P.: Prim. Ca. der Scheide bei einer 42jährigen Frau.
Ref. Zbl. f. Gyn., Bd. 51, 1927, No. 49, S. 3151.

28.) *Dicke,* Dr.: Fibromyom. Zbl. Jg. 54, No. 48, S. 3069.

29.) *Hinselmann,* Hans, Altona: Singuläre carcinomatöse Scheidenleukoplagiefrage und Frühdiagnose, Therapie und Genese sehr junger Scheidencarcinome.
Jg. 54, S. 1840, 1930, No. 29.

30.) *Schilling:* 3 Fälle von Vaginalmyom. 1932, Zbl. No. 5, S. 312.

Lebenslauf.

Ich, Wilhelm Laux, bin geboren am 28. Febr. 1906 als Sohn des Lehrers Wilhelm Laux und dessen Ehefrau Bertha geb. Gilb zu Rheinzabern (Rheinpfalz). Nach bestandener Reifeprüfung am hum. Gymnasium in Speyer a/Rh. studierte ich Medizin an den Universitäten in München, Berlin, Graz und Wien. Das ärztl. Staatsexamen bestand ich im Dez. 1931 in München.

Nach meiner Praktikantentätigkeit an der Universitätsklinik für Orthopädie in München und an der Medizinischen Poliklinik in Heidelberg wurde mir im Dez. 1932 die ärztl. Approbation erteilt.